

Artículo original

# Síndrome LEOPARD: una variante del síndrome de Noonan con fuerte asociación a miocardiopatía hipertrófica

Atilano Carcavilla<sup>a,b,\*</sup>, José L. Santomé<sup>b</sup>, Isabel Pinto<sup>c</sup>, Jaime Sánchez-Pozo<sup>d</sup>, Encarna Guillén-Navarro<sup>e</sup>, María Martín-Frías<sup>f</sup>, Pablo Lapunzina<sup>g</sup> y Begoña Ezquieta<sup>b</sup>

<sup>a</sup> Servicio de Pediatría, Hospital Virgen de la Salud, Toledo, España

<sup>b</sup> Laboratorio de Genética Molecular, Hospital General Universitario Gregorio Marañón, Instituto de Investigación Sanitaria Gregorio Marañón, Madrid, España

<sup>c</sup> Servicio de Pediatría, Hospital Severo Ochoa, Leganés, Madrid, España

<sup>d</sup> Servicio de Pediatría, Hospital Universitario 12 de Octubre, Madrid, España

<sup>e</sup> Unidad de Genética Médica, Servicio de Pediatría, Hospital Universitario Virgen de la Arrixaca, El Palmar, Murcia, España

<sup>f</sup> Servicio de Pediatría, Hospital Universitario Ramón y Cajal, Madrid, España

<sup>g</sup> Instituto de Genética Médica y Molecular, Hospital Universitario La Paz, Madrid, España

## Historia del artículo:

Recibido el 18 de mayo de 2012

Aceptado el 22 de septiembre de 2012

On-line el 11 de enero de 2013

## Palabras clave:

Síndrome de Noonan

Síndrome LEOPARD

Lentiginosis múltiple

Miocardiopatía hipertrófica

Genes RAS-MAPK

## RESUMEN

**Introducción y objetivos:** El síndrome LEOPARD es una enfermedad autosómica dominante relacionada con el síndrome de Noonan, aunque menos conocida. El objetivo del presente estudio es describir las características clínicas y moleculares de una serie amplia de pacientes con síndrome LEOPARD.

**Métodos:** Se obtuvieron datos clínicos de 19 pacientes procedentes de 10 hospitales. Se estudiaron los genes *PTPN11*, *RAF1* y *BRAF* mediante secuenciación bidireccional de los exones más recurrentes.

**Resultados:** Tras las dismorfias faciales, la principal característica descrita es la cardiopatía congénita (88%). La más frecuente es la miocardiopatía hipertrófica (71%), por delante de la estenosis pulmonar (35%). Se describió lentiginosis múltiple o manchas café con leche en un 84% y sordera en 3 pacientes; 16 pacientes (84%) portaban mutación en *PTPN11* (en 10 de ellos, la mutación recurrente en el síndrome LEOPARD, p.Thr468Met) (NP\_002825.3). En otros 2 pacientes se identificó mutación en *RAF1* y 1 solo en *BRAF*. En comparación con otros síndromes neurocardiofaciocutáneos, los pacientes con LEOPARD tienen mayor prevalencia de miocardiopatía hipertrófica y lesiones cutáneas y menor prevalencia de estenosis pulmonar y talla baja.

**Conclusiones:** El síndrome LEOPARD presenta algunas características distintivas además de la lentiginosis múltiple, como son la mayor frecuencia de miocardiopatía hipertrófica y menor prevalencia de talla baja. Dadas las potenciales implicaciones clínicas de la miocardiopatía hipertrófica, se debe buscar activamente en los pacientes del espectro clínico del síndrome de Noonan, y muy especialmente en aquellos con síndrome LEOPARD.

© 2012 Sociedad Española de Cardiología. Publicado por Elsevier España, S.L. Todos los derechos reservados.

## LEOPARD Syndrome: A Variant of Noonan Syndrome Strongly Associated With Hypertrophic Cardiomyopathy

## ABSTRACT

**Introduction and objectives:** LEOPARD syndrome is an autosomal dominant condition related to Noonan syndrome, although it occurs less frequently. The aim of this study was to characterize the clinical and molecular features of a large series of LEOPARD syndrome patients.

**Methods:** We collected clinical data from 19 patients in 10 hospitals. Bidirectional sequencing analysis of *PTPN11*, *RAF1*, and *BRAF* focused on exons carrying recurrent mutations.

**Results:** After facial dysmorphism, structural heart defects (88%) were the most common feature described. Hypertrophic cardiomyopathy (71%) was diagnosed more often than pulmonary valve stenosis (35%). Multiple lentigines or *café au lait* spots were found in 84% of the series, and deafness was diagnosed in 3 patients. Mutations in *PTPN11* were identified in 16 (84%) patients (10 patients had the recurrent LEOPARD syndrome mutation, p.Thr468Met) (NP\_002825.3T468 M). Two other patients had a mutation in *RAF1*, and 1 patient had a mutation in *BRAF*. When compared with other neurocardiofaciocutaneous syndromes, LEOPARD syndrome patients showed a higher prevalence of hypertrophic cardiomyopathy and cutaneous abnormalities, and a lower prevalence of pulmonary valve stenosis and short stature.

**Conclusions:** LEOPARD syndrome patients display distinctive features apart from multiple lentigines, such as a higher prevalence of hypertrophic cardiomyopathy and lower prevalence of short stature.

## Keywords:

Noonan syndrome

LEOPARD syndrome

Multiple lentigines

Hypertrophic cardiomyopathy

RAS-MAPK genes

\* Autor para correspondencia: Servicio de Pediatría, Hospital Virgen de la Salud, Avda. Barber 30, 45004 Toledo, España.

Correo electrónico: [atcarcavilla@gmail.com](mailto:atcarcavilla@gmail.com) (A. Carcavilla).

Given its clinical implications, active search for hypertrophic cardiomyopathy is warranted in Noonan syndrome spectrum patients, especially in LEOPARD syndrome patients.

Full English text available from: [www.revespcardiol.org/en](http://www.revespcardiol.org/en)

© 2012 Sociedad Española de Cardiología. Published by Elsevier España, S.L. All rights reserved.

## Abreviaturas

SL: síndrome LEOPARD

SN: síndrome de Noonan

SNCFC: síndromes neurocardiofaciocutáneos

## INTRODUCCIÓN

El síndrome LEOPARD (SL), o síndrome de Noonan (SN) con lentiginosis múltiple (OMIM 151100) es una enfermedad autosómica dominante caracterizada por lentiginosis múltiple o manchas café con leche, alteraciones electrocardiográficas, hipertelorismo ocular, estenosis pulmonar valvular o miocardiopatía hipertrófica, anomalías genitales, retraso constitucional y sordera (*deafness*)<sup>1</sup>. El SL comparte muchas características con el SN (OMIM 163950), que se caracteriza por la asociación de cardiopatía congénita, talla baja y malformaciones craneofaciales<sup>2</sup> y habitualmente no incluye la lentiginosis múltiple ni la sordera entre sus manifestaciones. Se han identificado mutaciones en el gen *PTPN11* en un 50% de los casos de SN<sup>3-5</sup> y en un 85% de los casos de SL<sup>6,7</sup>. En este también se han identificado mutaciones en los genes *RAF1*<sup>8</sup> y *BRAF*<sup>9</sup>.

Aunque no hay datos exactos acerca de su prevalencia, se piensa que el SN está presente en 1/1.000-2.500 recién nacidos vivos, lo que hace suponer que se trata de un trastorno infradiagnosticado<sup>10</sup>. El SL es menos frecuente, y se desconoce su prevalencia exacta al nacimiento. Hasta la fecha se han descrito al menos 200 casos en la literatura médica, y recientemente se ha publicado una revisión amplia de esta entidad<sup>11</sup>. Ambos trastornos tienen una amplia variabilidad fenotípica, lo que dificulta su identificación y correcto diagnóstico y hace del estudio genético una herramienta útil para el diagnóstico diferencial. Asimismo, la dificultad en el diagnóstico estriba en el carácter evolutivo y cambiante de muchas de sus características, lo que hace de la cardiopatía congénita un dato objetivable muy valioso a la hora de identificar el síndrome.

Presentamos la descripción fenotípica de una serie de pacientes con diagnóstico de SL, caracterizados mediante estudio genético mutacional de los genes *PTPN11*, *RAF1* y *BRAF*, y su comparación estadística con una serie amplia de pacientes con otros síndromes neurocardiofaciocutáneos (SNCFC) a su vez caracterizados mediante estudio genético mutacional de los genes *PTPN11*, *SOS1*, *RAF1*, *BRAF* y *HRAS*.

## MÉTODOS

### Evaluación clínica

Los pacientes fueron evaluados por genetistas clínicos, cardiópediatras o endocrinopediatras involucrados en un estudio multicéntrico de relación genotipo-fenotipo desarrollado en el territorio nacional, y fueron diagnosticados de SL según los criterios diagnósticos descritos por Voron et al<sup>12</sup>. Las muestras de sangre o ADN de los pacientes nos fueron remitidos desde los hospitales solicitantes por los clínicos responsables, que obtuvieron los consentimientos informados. Se realizó una primera

aproximación clínica basada en el formulario preanalítico descrito en Ezquieta et al<sup>13</sup> para la selección de casos. Utilizando una base de datos Access consensuada entre los clínicos implicados, se recabó información de las características clínicas referentes a cardiopatía congénita, alteraciones cutáneas, desarrollo ponderoestatural, problemas de audición, anomalías genitales y características faciales de los pacientes. Su fenotipo facial se clasificó como típico cuando había tres o más de las siguientes malformaciones: hipertelorismo ocular, ptosis palpebral, orejas de implantación baja e inclinación de las hendiduras palpebrales hacia abajo, y como sugestivo cuando no cumplían este criterio. La talla se evaluó en desviaciones estándar respecto a la población de referencia<sup>14</sup>, y se consideró baja cuando era < -2 desviaciones estándar. A todos los pacientes se les realizó electrocardiograma y ecocardiograma valorados por un cardiólogo infantil. La estenosis pulmonar valvular se diagnosticó por criterios ecográficos clásicos. Se diagnosticó miocardiopatía hipertrófica cuando el grosor de la pared anterior del ventrículo izquierdo era > 2 desviaciones estándar para la edad.

En 2 casos con diagnóstico de SN en los que el estudio genético identificó una mutación típica de LEOPARD, se controló al paciente evolutivamente, y se pudo constatar la aparición de la lentiginosis múltiple, con lo que se modificó el diagnóstico (casos 1 y 8). En cuanto a los casos familiares, una familia de 3 miembros fue evaluada clínicamente desde el inicio (familia A), y el estudio genético posterior confirmó la sospecha. En el otro caso familiar evaluado (familia B), fue el estudio molecular lo que identificó a la madre del caso índice como portadora de la mutación, y ello motivó su posterior estudio clínico.

En cuanto al grupo de pacientes con otros SNCFC, se utilizaron los datos provisionales del mismo estudio multicéntrico de correlación genotipo-fenotipo, actualmente en curso<sup>13,15</sup>. Para los pacientes con SN se emplearon los criterios diagnósticos de Van der Burgt<sup>10</sup>; en aquellos con síndrome cardiofaciocutáneo, el índice cardiofaciocutáneo<sup>16</sup>, y en los casos de sospecha clínica de síndrome de Costello, se consideró confirmado el síndrome si se identificaba mutación en *HRAS*<sup>17</sup>. De todos estos pacientes, se recogieron los datos clínicos con la misma metodología descrita para los pacientes con SL.

### Análisis mutacional

Se obtuvieron muestras de sangre de los pacientes y sus familiares previo consentimiento informado. Se extrajo ADN genómico por los procedimientos habituales. Se procedió a amplificación mediante reacción en cadena de la polimerasa (PCR) utilizando los cebadores y los parámetros de ciclado descritos originalmente por Tartaglia et al<sup>18</sup>. Posteriormente se procedió a secuenciación bidireccional de las regiones codificantes y regiones intrónicas adyacentes con un ABI Prism Genotyper<sup>®</sup>. Se empleó el *software* SeqScape 2.5 para el análisis de los electroforetogramas obtenidos.

### Análisis estadístico

El análisis estadístico se llevó a cabo usando el test exacto de Fisher. Se consideró estadísticamente significativo  $p < 0,05$ . Para el análisis se empleó el paquete estadístico SPSS 19.0.

**Tabla 1**  
Características clínicas y moleculares de 19 pacientes con síndrome LEOPARD

Paciente	Familia	Edad (años)	Sexo	Cardiopatía	Facies	Talla (DE)	Piel	Gen	Mutación	RPM	Otras anomalías
<i>Fenotipo LEOPARD completo con confirmación genética</i>											
1		3	M	Estenosis pulmonar	Típica	-2,09	Lentiginosis múltiple. Manchas café con leche	<i>PTPN11</i>	T468M	No	Tórax ancho
2	A	4	V	Miocardopatía hipertrófica	Sugestiva	-1,45	Lentiginosis múltiple. Manchas café con leche	<i>PTPN11</i>	T468M	No	Wolf-Parkinson-White
3	A	9	V	Miocardopatía hipertrófica	Sugestiva	-0,91	Lentiginosis múltiple. Manchas café con leche	<i>PTPN11</i>	T468M	No	
4	A	49	V	Miocardopatía hipertrófica	Sugestiva	-0,1	Lentiginosis múltiple	<i>PTPN11</i>	T468M	No	
5	B	1	V	Estenosis pulmonar	Sugestiva	-2,6	Lentiginosis múltiple. Manchas café con leche	<i>PTPN11</i>	Y279C	Leve	Hipoacusia mixta
6	B	ND (adulto)	M	ND	Sugestiva	-1,36	Lentiginosis múltiple. Manchas café con leche	<i>PTPN11</i>	Y279C	No	
7		11	V	Miocardopatía hipertrófica	Típica	-1,63	Lentiginosis múltiple. Manchas café con leche	<i>PTPN11</i>	T468M	Leve	
8		3	V	ND	Típica	-2,82	Lentiginosis múltiple	<i>PTPN11</i>	Q510R	No	
9		8	M	Miocardopatía hipertrófica	Sugestiva	-2,61	Lentiginosis múltiple. Manchas café con leche	<i>RAF1</i>	S257L	Leve	TSV. <i>Pectus excavatum</i>
10		4	V	Miocardopatía hipertrófica	Sugestiva	-0,96	Lentiginosis múltiple	<i>PTPN11</i>	T468M	No	<i>Pectus excavatum</i>
11		2	V	Miocardopatía hipertrófica. Estenosis pulmonar	Sugestiva	-5,02	Lentiginosis múltiple. Manchas café con leche	<i>RAF1</i>	S257L	Leve	Criptorquidia, <i>pectus excavatum</i>
12		3	M	Estudio cardiológico normal	Sugestiva	-1,36	Lentiginosis múltiple. Manchas café con leche	<i>PTPN11</i>	Y279C	No	
13		24	V	Miocardopatía hipertrófica	Sugestiva	-2,14	Lentiginosis múltiple	<i>BRAF</i>	Q257R	Leve	Criptorquidia
14		2	V	Miocardopatía hipertrófica. Estenosis pulmonar	Típica	-3,44	Lentiginosis múltiple. Manchas café con leche	<i>PTPN11</i>	Y279C	No	<i>Pectus excavatum</i>
15		2	V	Miocardopatía hipertrófica	Sugestiva	-1,71	Lentiginosis múltiple. Manchas café con leche	<i>PTPN11</i>	Y279C	No	
<i>Fenotipo LEOPARD parcial con mutación característica</i>											
16		1,11	V	Estenosis pulmonar	Sugestiva	-0,9	Normal	<i>PTPN11</i>	T468M	No	
17		0,8	M	Estenosis pulmonar. Miocardopatía hipertrófica	Sugestiva	-0,82	Manchas café con leche	<i>PTPN11</i>	T468M	Leve	
18		2	M	Estudio cardiológico normal	Sugestiva	0,04	Normal	<i>PTPN11</i>	T468M	No	
19		14	V	Miocardopatía hipertrófica	Sugestiva	-1	Normal	<i>PTPN11</i>	T468M	Leve	Criptorquidia, <i>pectus excavatum</i> y <i>carinatum</i>

DE: desviaciones estándar; M: mujer; ND: no disponible; RPM: retraso psicomotor; TSV: taquicardias supraventriculares; V: varón. Los casos familiares están marcados con letras (A y B). Los casos 2 y 5 son los casos índice de las familias A y B respectivamente.

## RESULTADOS

El estudio incluyó a 19 pacientes, 13 varones y 6 mujeres (edad al diagnóstico, 11 meses-49 años; media de edad, 7,4 años). Los casos fueron remitidos desde nueve hospitales de cinco comunidades españolas y un hospital de Belgrado (Serbia). Los casos fueron identificados como familiares en 5 pacientes (familias A y B; el 26% de los casos; intervalo de confianza del 95% [IC95%], 9,1-51,2%), y se consideró esporádicos al resto. La tabla 1 resume los hallazgos fenotípicos y moleculares. Del total de los casos, 15 cumplían los criterios clínicos de Voron, mientras que en otros 4 se consideró que tenían una «forma parcial de SL». Estos pacientes presentaban características clínicas típicas del SL, pero no tenían lentiginosis múltiple ni historia familiar de síndrome de SL. Los 4 eran portadores de la mutación en *PTPN11* típica de SL, p.Thr468Met, y estaban en edad pediátrica en el momento de la evaluación, por lo que aún no se puede asegurar que no vayan a sufrir las manifestaciones cutáneas características del síndrome

con el crecimiento. Las anomalías craneofaciales (el 100% incluyendo fenotipos típico y sugestivo; IC95%, 82,4-100%) y cardíacas (88%; IC95%, 63,6-98,5%) y las lesiones cutáneas (84%; IC95%, 60,4-96,6%) fueron las características más frecuentemente descritas, seguidas por la talla baja (37%; IC95%, 16,3-61,6%) y las anomalías genitales (criptorquidia en 3 pacientes, el 16% del total, el 23% de los varones; IC95%, 5-53,8%). En 3 pacientes se diagnosticó hipoacusia, aunque sólo 1 de ellos (5%; IC95%, 0,1-26%) presentaba componente neurosensorial; 7 pacientes presentaron retraso psicomotor (37%; IC95%, 16,3-61,6%), todos ellos de carácter leve. Los 15 pacientes con fenotipo completo presentaban lentiginosis múltiple (79%; IC95%, 54,4-93,9%) y 11 de ellos tenían además manchas café con leche (58%; IC95%, 33,5-79,7%). Uno de los pacientes con fenotipo parcial presentaba también manchas café con leche, mientras que los otros 3, con edades comprendidas entre los 10 meses y los 14 años, aún no tenían lesiones cutáneas. Dos pacientes no emparentados que en la valoración inicial no tenían manifestaciones cutáneas, el número 1 y el número 8, con

**Tabla 2**

Comparación de algunos rasgos fenotípicos entre pacientes con síndrome LEOPARD y pacientes con otros síndromes neurocardiofaciocutáneos

	SL	SN	p <sup>a</sup>	CFC	SC	Demás SNCFC	p <sup>b</sup>
Pacientes (n)	19	87		5	1	93	
Genes mutados ( <i>PTPN11</i> , <i>SOS1</i> , <i>RAF1</i> , <i>BRAF</i> , <i>HRAS</i> )	16/0/2/1/0	68/15/4/0/0		0/0/0/5/0	0/0/0/0/1	68/15/4/5/1	
Sexo (mujeres/varones)	6/13	34/53	0,60	2/3	0/1	36/57	0,61
Edad (años), media (intervalo)	7,4 (0,92-49)	9,5 (0-48,7)	0,23	4,1 (2,62-5,54)	0,25	9,21 (0-48,7)	0,3
Índices/familiares	14/5	81/6	0,18	5/0	1/0	87/66	0,16
Talla (DE)	-1,82 ± 1,17	-2,59 ± 1,69	0,009	-2,96 ± 0,99	-2,48	-2,61 ± 1,65	0,017
Peso (DE)	-1,36 ± 0,6	-1,84 ± 1,03	0,073	-2,84 ± 1,32	-2,18	-1,88 ± 1,03	0,052
Talla baja (≤ -2 DE)	37%	67%	0,018	5/5	1/1	69,7%	0,009
Perímetro cefálico (DE)	-0,35 ± 1,64	-1,55 ± 1,47	0,1	ND	0	-1,47 ± 1,46	0,12
Facies típica/sugestiva	26%	23%	0,77	1/5	0/1	22,5%	0,77
Estenosis pulmonar	35%	70,4%	0,009	2/5	0/1	68%	0,021
Miocardopatía hipertrófica	71%	12,3%	< 0,001	2/5	1/1	14%	< 0,001
Otras cardiopatías	0%	11,1%	0,352	0/5	0/1	10,3%	0,35
Sin cardiopatía	11,7%	6,2%	0,601	1/5	0/1	6,9%	0,39
Hipoacusia neurosensorial	5%	2,7%	0,552	0/4	NV	2%	0,328
Criptorquidia (varones)	23%	62,5%	0,077	3/3	0/1	63,3%	0,066
Lentiginosis múltiple	79%	0%	< 0,001	0/5	0/1	0%	< 0,001
Manchas café con leche	57,9%	8,1%	< 0,001	0/5	0/1	7,1%	< 0,001
<i>Pectus excavatum</i>	26,3%	19,5%	0,538	1/5	0/1	19,4%	0,536
<i>Pectus carinatum</i>	5,2%	11,5%	0,684	0/5	0/1	10,6%	0,687
Tórax en tonel	15,8%	10,3%	0,447	1/5	0/1	10,8%	0,46
Retraso mental	37%	47,6%	0,331	3/4	NV	51,1%	0,76

DE: desviaciones estándar; ND: no disponible; NV: no valorable; SC: síndrome de Costello; SCFC: síndrome cardiofaciocutáneo; SL: síndrome LEOPARD; SN: síndrome de Noonan; SNCFC: síndromes neurocardiofaciocutáneos.

SL: 15 pacientes con fenotipo LEOPARD completo y 4 pacientes con fenotipo LEOPARD parcial y mutación T468M en *PTPN11* (datos expresados en porcentaje).

SN: 87 pacientes con SN confirmado genéticamente.

SCFC: 5 pacientes con SCFC confirmado genéticamente (datos expresados en cocientes).

SC: 1 caso de SC confirmado genéticamente (datos expresados en cocientes).

Demás SNCFC: pacientes con SNCFC distintos de LEOPARD (SN + SCFC + SC; datos expresados en porcentaje).

<sup>a</sup> Comparación estadística entre pacientes con SL y pacientes con SN.

<sup>b</sup> Comparación estadística entre pacientes con SL y demás SNCFC.

las mutaciones p.Thr468Met y p.Gln510Arg respectivamente, desarrollaron en el seguimiento posterior la lentiginosis múltiple que caracteriza el síndrome, lo que ilustra el carácter evolutivo de sus manifestaciones.

La cardiopatía congénita más frecuente fue la miocardopatía hipertrófica (71%; IC95%, 44-89,7%), seguida de la estenosis pulmonar valvular (35%; IC95%, 14,2-61,7%). Tres pacientes (18%; IC95%, 3,8-43,4%) presentaban ambos trastornos. La única cardiopatía congénita diferente de estas fue la coartación de aorta en un paciente que además tenía miocardopatía hipertrófica. En este paciente la coartación se resolvió sin necesidad de cirugía correctora, lo que pondría en entredicho el diagnóstico de miocardopatía hipertrófica, si bien la miocardopatía persistió varios años después de resuelta la coartación. Sólo 2 casos (12%; IC95%, 1,5-36,4%) de los evaluados tenían una valoración cardiológica normal. Uno de los pacientes fue diagnosticado a los 2 meses de vida de un síndrome de Wolf-Parkinson-White, a raíz de un episodio de taquicardia supraventricular, y otro paciente padecía también taquicardias supraventriculares. Ningún paciente sufrió muerte súbita ni precisó implantación de desfibrilador.

El análisis molecular de los genes *PTPN11*, *RAF1* y *BRAF* detectó mutación en los 19 pacientes. La mutación más frecuente fue p.Thr468Met (10 pacientes, 53%; IC95%, 28,9-75,6%). En 2 pacientes relacionados (madre e hijo, familia B) se identificó el cambio aminoacídico p.Tyr279Cys, así como en otros 3 pacientes no emparentados (en total un 26% de la serie; IC9%, 9,2-51,2%) y en otros 2 emparentados, la variante p.Ser257Leu en *RAF1*. Los pacientes con mutación en *RAF1* presentaban miocardopatía hipertrófica y algunas de las tallas más bajas de nuestra serie.

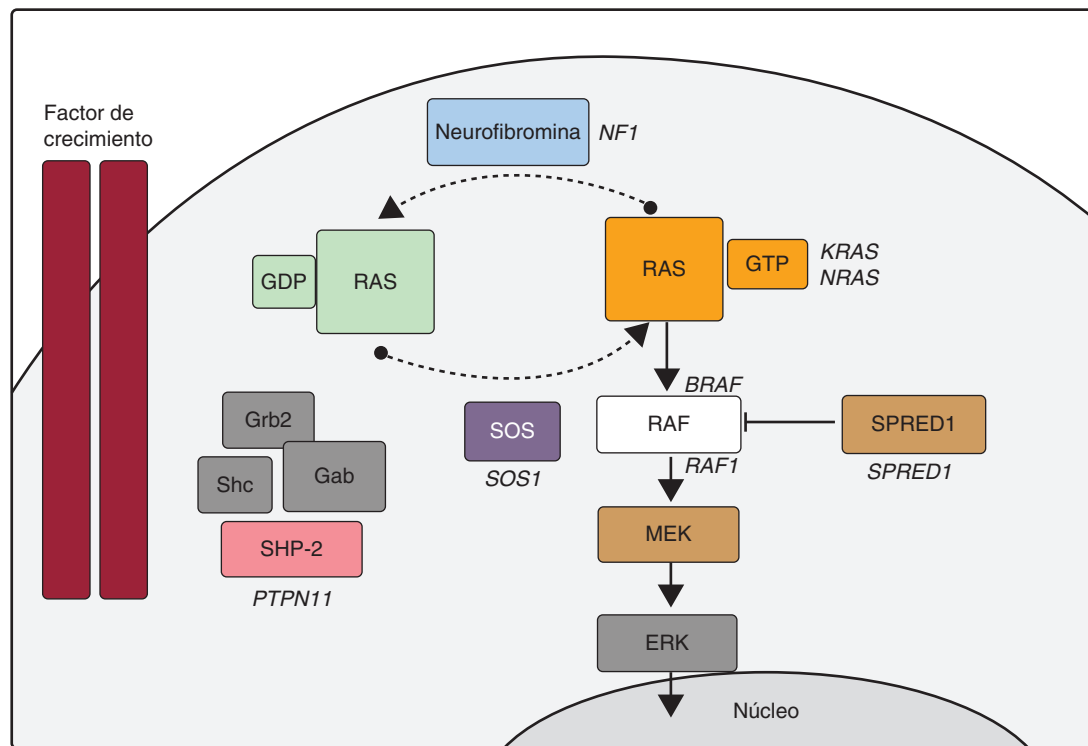
Finalmente, en 1 paciente se detectó un cambio de secuencia en el gen *BRAF*.

La comparación entre pacientes con SL y nuestra serie de pacientes con otros SNCFC incluyó a 87 con SN por mutación en *PTPN11* (68 pacientes, 78%), *SOS1* (15, 17%) y *RAF1* (4, 5%), 5 con síndrome cardiofaciocutáneo con mutación en *BRAF*, y 1 paciente con síndrome de Costello por mutación en *HRAS*. Los pacientes procedían de 31 hospitales de 11 comunidades autónomas españolas, un hospital de Belgrado (Serbia) y un hospital de Buenos Aires (Argentina).

La tabla 2 reúne las características clínicas de cada uno de estos grupos de pacientes y de todos ellos en comparación con el SL. El SL se relaciona con la presencia de lentiginosis múltiple y de manchas café con leche ( $p < 0,001$ ). De igual forma, se evidencia una fuerte asociación entre el SL y la miocardopatía hipertrófica, así como una talla más alta ( $p < 0,05$ ).

## DISCUSIÓN

Como han apuntado algunos autores, una clasificación de las miocardopatías apoyada en su base molecular contribuye a un manejo más apropiado<sup>19</sup>. En el caso de la miocardopatía hipertrófica, se debe recordar el SN y el SL como algunas de las entidades que considerar<sup>20</sup>, máxime cuando el fenotipo acompañante puede variar desde casos letales a pacientes completamente asintomáticos desde el punto de vista cardiológico. Sólo un alto índice de sospecha permitirá al clínico considerar esta opción diagnóstica en los casos poco expresivos.



**Figura.** Cascada RAS-MAPK. La unión de un factor de crecimiento a un receptor de tirosinasa activa efectores intracelulares como SHP2, que a su vez reclutan intercambiadores de guaninas como SOS1, que promueven el intercambio GDP/GTP en las proteínas RAS, las cuales se activan por fosforilación. RAS-GTP activa consecuentemente las distintas isoformas de RAF (RAF1, BRAF), MEK (MEK1, MEK2) y, por último, ERK.

En los últimos años, los avances de la biología molecular han permitido dilucidar muchos aspectos de la etiología del SN y otras entidades con fenotipos solapantes (SL, síndrome de Costello, síndrome cardiofaciocutáneo, neurofibromatosis tipo 1 y síndrome de Legius). Algunos autores han decidido agrupar estos trastornos bajo la denominación de SNCFC<sup>21</sup>, síndromes RAS-MAPK o rasopatías, dado que parece que en la base de todos ellos reside un trastorno de la vía de señalización intracelular RAS-MAPK (figura). En el SN se han identificado mutaciones en el gen *PTPN11* en aproximadamente un 50% de los pacientes, y se han descrito mutaciones en otros genes de la vía RAS-MAPK (*SOS1*<sup>22</sup>, *RAF1*<sup>8</sup>, *KRAS*<sup>23</sup>, *MAP2K1*<sup>24</sup>, *BRAF*<sup>9</sup>, *NRAS*<sup>25</sup> y *SHOC2*<sup>26</sup>). Todavía hoy cerca de un 30% de los pacientes diagnosticados de SN no tiene una causa genética definida.

En cuanto al SL, cerca de un 85% de los pacientes tienen mutaciones en el gen *PTPN11*. Se han descrito 11 mutaciones diferentes en *PTPN11*, pero el 65% de ellas se corresponden con dos altamente recurrentes: p.Tyr279Cys y p.Thr468Met7. Aproximadamente en un tercio de los pacientes *PTPN11* negativos se han identificado mutaciones en *RAF1*<sup>8</sup>, otro gen de la cascada RAS-MAPK. Finalmente, se han descrito mutaciones en *BRAF*<sup>9,27</sup>, un gen cuyas mutaciones se habían asociado fundamentalmente al síndrome cardiofaciocutáneo.

En las últimas décadas, el estudio molecular se ha demostrado como una herramienta útil en el diagnóstico diferencial de estas entidades solapantes, como ilustran varios casos de nuestra serie. Entre nuestros pacientes, la mutación más frecuente en *PTPN11* es p.Thr468Met, seguida de p.Tyr279Cys. El seguimiento evolutivo de pacientes con la mutación p.Thr468Met ha permitido reorientar el diagnóstico en 2 de ellos al aparecer evolutivamente la lentiginosis múltiple, motivo por el que, como otros autores<sup>7</sup>, hemos considerado fenotipos parciales de SL a los pacientes con SN por p.Thr468Met en edad pediátrica. Las mutaciones con cambio en el aminoácido Gln510 se han asociado tanto a SN como a SL<sup>28</sup>, y en nuestra serie tenemos pacientes con cambios de secuencia que

predicen el cambio de ese aminoácido por otros residuos (p.Gln510Glu, p.Gln510Pro) con diagnóstico de SN y edad adulta (por lo que no es previsible que el diagnóstico cambie y, por lo tanto, no se lo ha incluido en este estudio). Por otro lado, con la variante p.Gln510Arg, el paciente 8 desarrolló lentiginosis durante el seguimiento clínico en edad pediátrica, y se modificó el diagnóstico. En cuanto a *RAF1*, se identificó la mutación p.Ser257Leu en 2 casos. En 1 paciente negativo para *PTPN11* y *RAF1* se identificó mutación en *BRAF*, lo que demuestra la pertinencia de estudiar este gen en los pacientes con SL. Nuestro estudio confirma el alto rendimiento del estudio genético en pacientes con SL, su estrecha asociación con el gen *PTPN11* y, en menor medida, *RAF1* y *BRAF*.

Las claves diagnósticas de este síndrome son las manifestaciones cutáneas, que en ocasiones no se desarrollan completamente hasta pasada la pubertad<sup>29,30</sup>, la sordera, que no es tan frecuente como en las descripciones iniciales del síndrome, y la cardiopatía congénita. Si bien inicialmente se describió la estenosis pulmonar valvular como la más frecuente de las cardiopatías encontradas, actualmente se identifica con más frecuencia la miocardiopatía hipertrófica<sup>7,11,31</sup>, y en nuestra serie esta cardiopatía congénita se asocia al SL con significación estadística cuando lo comparamos con otros SNCFC. En nuestro medio, la cardiopatía congénita es la alteración que ha conducido al diagnóstico definitivo en una gran proporción de los casos, y sigue siendo la comorbilidad más peligrosa para estos pacientes<sup>32</sup>. La estenosis pulmonar valvular se identificó en 6 de nuestros 19 pacientes, por lo que es el segundo diagnóstico cardiológico más frecuente, y coincidiendo con miocardiopatía hipertrófica en 3 de ellos. Ambos siguen siendo diagnósticos que deben hacernos pensar en la posibilidad de que se encuentren en el contexto de una entidad malformativa más amplia. Igualmente, se sigue en consultas al paciente de 3 años en el que no se encontró cardiopatía congénita, para descartar la aparición evolutiva de anomalías cardíacas estructurales, como se ha descrito previamente<sup>33</sup>. Si bien en nuestra serie no se produjo ningún evento letal ni fue preciso colocar desfibriladores, se



remitió al paciente de más edad a una unidad de cardiología para estudio por síncope. De hecho, se ha descrito que los pacientes con SL con miocardiopatía hipertrófica parecen tener mayor riesgo de eventos adversos durante el seguimiento<sup>32</sup>. Entre las alteraciones cardíacas, si bien son frecuentes los defectos de conducción, el síndrome de Wolf-Parkinson-White descrito en uno de nuestros pacientes no es una manifestación común.

El solapamiento fenotípico entre el SL, el SN y la neurofibromatosis tipo 1 dificulta la correcta clasificación de estos pacientes. El síndrome de Noonan-neurofibromatosis, relacionado con mutaciones en el gen *NF1*<sup>34</sup> y caracterizado por la asociación de neurofibromatosis tipo 1 y manifestaciones del SN, presenta manifestaciones muy parecidas al SL. El diagnóstico de una cardiopatía congénita como la miocardiopatía hipertrófica en los pacientes con síndrome de Noonan-neurofibromatosis hace recomendable comenzar el estudio genético por *PTPN11* en vez de por *NF1*<sup>35</sup>. En las tres entidades son frecuentes la lentiginosis múltiple y las manchas café con leche. Así como las manchas café con leche aumentan en número y tamaño con la edad en estas entidades, la lentiginosis múltiple no es frecuente en los niños más pequeños. Por ese motivo, algunos autores recomiendan valorar el diagnóstico de SL cuando un paciente menor de 1 año con SN asocie manchas café con leche<sup>29</sup>. La distinción entre la lentiginosis y los nevos múltiples puede resultar particularmente compleja en algunos pacientes, y algunos autores proponen incluir las lesiones melanocíticas en el espectro del SL<sup>36</sup>. En nuestra serie se ha limitado el diagnóstico, cuando ha sido posible, a pacientes con lesiones lentiginosas. Así lo ilustra el caso de un paciente descrito en Ezquieta et al<sup>13</sup>. El paciente padecía SN por el cambio aminoacídico p.Asn308Asp en *PTPN11* y tenía lesiones hiperpigmentadas múltiples, al igual que su madre, que era negativa para el estudio mutacional, lo que indica que se trataba de lesiones névicas múltiples presentes en ambos por una causa diferente de las mutaciones en *PTPN11*. Destaca que, como ya indicaban observaciones previas, hemos podido demostrar que el SL se asocia a una talla más alta que el resto de los SNCFC.

## CONCLUSIONES

La estenosis pulmonar valvular y muy particularmente la miocardiopatía hipertrófica son hallazgos cardiológicos que pueden dar la pista fundamental para identificar el síndrome. Dadas las potenciales implicaciones clínicas de la miocardiopatía hipertrófica, se debe buscar activamente en los pacientes del espectro clínico del SN y muy especialmente en aquellos con SL. Los criterios originalmente descritos por Voron et al en 1976 siguen siendo de ayuda para la clasificación diagnóstica de estos pacientes; aunque a los portadores de anomalías asociadas al SL que no cumplan estos criterios, se les debe dar seguimiento evolutivo porque algunas de las manifestaciones cutáneas, en particular la lentiginosis múltiple, pueden tardar en manifestarse hasta bien entrada la pubertad.

## AGRADECIMIENTOS

Los autores agradecen la colaboración de los pacientes y sus familiares, así como a los clínicos que no han podido incluirse entre los autores, como los Dres. López-Siguero (Hospital Carlos Haya, Málaga), Barrio y García-Sagredo (Hospital Ramón y Cajal, Madrid), Kuburovic (*Mother and Child Healthcare Institute*, Serbia), Gracia (Hospital Universitario La Paz, Madrid), Gener Querol (Hospital Universitario de Cruces, Barakaldo, Vizcaya), González-Meneses (Hospital Virgen del Rocío, Sevilla) y Aleixandre Blanquer (Hospital General Universitario de Elda, Alicante). Begoña Ezquieta es investigadora adscrita de la U753 del CIBER de Enfermedades Raras.

## FINANCIACIÓN

Fondo de Investigaciones Sanitarias (PI 06/1179).

## CONFLICTO DE INTERESES

Ninguno.

## BIBLIOGRAFÍA

- Gorlin RJ, Anderson RC, Moller JH. The LEOPARD (multiple lentiginos) syndrome revisited. *Birth Defects Orig Artic Ser.* 1971;7:110-5.
- Noonan JA. Hypertelorism with Turner phenotype. A new syndrome with associated congenital heart disease. *Am J Dis Child.* 1968;116:373-80.
- Tartaglia M, Martinelli S, Stella L, Bocchinfuso G, Flex E, Cordeddu V. Diversity and functional consequences of germline and somatic *PTPN11* mutations in human disease. *Am J Hum Genet.* 2006;78:279-90.
- Tartaglia M, Mehler EL, Goldberg R, Zampino G, Brunner HG, Kremer H. Mutations in *PTPN11*, encoding the protein tyrosine phosphatase SHP-2, cause Noonan syndrome. *Nat Genet.* 2001;29:465-8.
- Kosaki K, Suzuki T, Muroya K, Hasegawa T, Sato S, Matsuo N. *PTPN11* (protein-tyrosine phosphatase, nonreceptor-type 11) mutations in seven Japanese patients with Noonan syndrome. *J Clin Endocrinol Metab.* 2002;87:3529-33.
- Ogata T, Yoshida R. *PTPN11* mutations and genotype-phenotype correlations in Noonan and LEOPARD syndromes. *Pediatr Endocrinol Rev.* 2005;2:669-74.
- Sarkozy A, Conti E, Digilio MC, Marino B, Morini E, Pacileo G. Clinical and molecular analysis of 30 patients with multiple lentiginos LEOPARD syndrome. *J Med Genet.* 2004;41:e68.
- Pandit B, Sarkozy A, Pennacchio LA, Carta C, Oishi K, Martinelli S. Gain-of-function *RAF1* mutations cause Noonan and LEOPARD syndromes with hypertrophic cardiomyopathy. *Nat Genet.* 2007;39:1007-12.
- Sarkozy A, Carta C, Moretti S, Zampino G, Digilio MC, Pantaleoni F. Germline *BRAF* mutations in Noonan, LEOPARD, and cardiofaciocutaneous syndromes: molecular diversity and associated phenotypic spectrum. *Hum Mutat.* 2009;30:695-702.
- Van der Burgt I. Noonan syndrome. *Orphanet J Rare Dis.* 2007;14:2-4.
- Sarkozy A, Digilio MC, Dallapiccola B. LEOPARD syndrome. *Orphanet J Rare Dis.* 2008;3:13.
- Voron DA, Hatfield HH, Kalkhoff RK. Multiple lentiginos syndrome: case report and review of the literature. *Am J Med.* 1976;60:447-56.
- Ezquieta B, Santomé JL, Carcavilla A, Guillén-Navarro E, Pérez-Aytés A, Sánchez del Pozo J, et al. Alteraciones de los genes de la vía RAS-MAPK en 200 pacientes españoles con síndrome de Noonan y otros síndromes neurocardiofaciocutáneos, Genotipo y cardiopatía. *Rev Esp Cardiol.* 2012;65:447-55.
- Carrascosa Lezcano A, Fernández García JM, Fernández Ramos C, Ferrández Longás A, López-Siguero JP, Sánchez González E, et al. Estudio transversal español de crecimiento 2008. Parte II: valores de talla, peso e índice de masa corporal desde el nacimiento a la talla adulta. *An Pediatr (Barc).* 2008;68:552-69.
- Carcavilla A, Santomé JL, Galbis L, Ezquieta B. Síndrome de Noonan: aspectos genéticos. En: XVIII Curso Postgrado SEEP. Actualización en Endocrinología pediátrica. Madrid: Sociedad de Española de Endocrinología Pediátrica; 2012p. 41-61.
- Kavamura MI, Peres CA, Alchorne MM, Brunoni D. CFC index for the diagnosis of cardiofaciocutaneous syndrome. *Am J Med Genet.* 2002;112:12-6.
- Gripp KW, Lin AE. Costello syndrome: a Ras/mitogen activated protein kinase pathway syndrome (rasopathy) resulting from *HRAS* germline mutations. *Genet Med.* 2012;14:285-92.
- Tartaglia M, Kalidas K, Shaw A, Song X, Musat DL, Van der Burgt I, et al. *PTPN11* mutations in Noonan syndrome: molecular spectrum, genotype-phenotype correlation, and phenotypic heterogeneity. *Am J Hum Genet.* 2002;70:1555-63.
- Marín-García J. Avances en genética molecular de las cardiopatías congénitas. *Rev Esp Cardiol.* 2009;62:242-5.
- Sánchez Andrés A, Moriano Gutiérrez A, Carrasco Moreno JL. Miocardiopatía hipertrófica intraútero y síndrome de Noonan neonatal: una asociación a recordar. *Rev Esp Cardiol.* 2011;64:537-8.
- Denayer E, Legius E. What's new in the neuro-cardio-facial-cutaneous syndromes? *Eur J Pediatr.* 2007;166:1091-8.
- Roberts AE, Araki T, Swanson KD, Montgomery KT, Schiripo TA, Joshi VA, et al. Germline gain-of-function mutations in *SOS1* cause Noonan syndrome. *Nat Genet.* 2007;39:70-4.
- Carta C, Pantaleoni F, Bocchinfuso G, Stella L, Vasta I, Sarkozy A, et al. Germline missense mutations affecting *KRAS* isoform B are associated with a severe Noonan syndrome phenotype. *Am J Hum Genet.* 2006;79:129-35.
- Nyström AM, Ekvall S, Berglund E, Björkqvist M, Braathen G, Duchon K. Noonan and cardio-facio-cutaneous syndromes: two clinically and genetically overlapping disorders. *J Med Genet.* 2008;45:500-6.

25. Cirstea IC, Kutsche K, Dvorsky R, Gremer L, Carta C, Horn D, et al. A restricted spectrum of *NRAS* mutations causes Noonan syndrome. *Nat Genet.* 2010;42:27-9.
26. Cordeddu V, Di Schiavi E, Pennacchio LA, Ma'ayan A, Sarkozy A, Fodale V, et al. Mutation of *SHOC2* promotes aberrant protein N-myristoylation and causes Noonan-like syndrome with loose anagen hair. *Nat Genet.* 2009;41:1022-6.
27. Koudova M, Seemanova E, Zenker M. Novel *BRAF* mutation in a patient with LEOPARD syndrome and normal intelligence. *Eur J Med Genet.* 2009;52:337-40.
28. Aoki Y, Niihori T, Narumi Y, Kure S, Matsubara Y. The RAS/MAPK syndromes: novel roles of the RAS pathway in human genetic disorders. *Hum Mutat.* 2008;29:992-1006.
29. Digilio MC, Sarkozy A, De Zorzi A, Pacileo G, Limongelli G, Mingarelli R, et al. LEOPARD syndrome: clinical diagnosis in the first year of life. *Am J Med Genet.* 2006;140:740-6.
30. Sarkozy A, Schirinzi A, Lepri F, Bottillo I, De Luca A, Pizzuti A, et al. Clinical lumping and molecular splitting of LEOPARD and NF1/NF1-Noonan syndromes. *Am J Med Genet A.* 2007;143A:1009-11.
31. Sutton MJ, Tajik AJ, Giuliani ER, Gordon H, Daniel WF. Hypertrophic obstructive cardiomyopathy and lentiginosis: a little known neuroectodermal syndrome. *Am J Cardiol.* 1981;47:214-7.
32. Woywodt A, Welzel J, Haase H, Duerholz A, Wiegand U, Potratz J, et al. Cardiomyopathic lentiginosis/LEOPARD syndrome presenting as sudden cardiac arrest. *Chest.* 1998;113:1415-7.
33. Limongelli G, Pacileo G, Marino B, Digilio MC, Sarkozy A, Elliott P, et al. Prevalence and clinical significance of cardiovascular abnormalities in patients with the LEOPARD syndrome. *Am J Cardiol.* 2007;100:736-41.
34. De Luca A, Bottillo I, Sarkozy A, Carta C, Neri C, Bellacchio A, et al. NF1 gene mutations represent the major molecular event underlying neurofibromatosis-Noonan syndrome. *Am J Hum Genet.* 2005;77:1092-101.
35. Carcavilla A, Pinto I, Muñoz-Pacheco R, Barrio R, Martín-Frías M, Ezquieta B. LEOPARD syndrome (PTPN11, T468M) in three boys fulfilling neurofibromatosis type 1 clinical criteria. *Eur J Pediatr.* 2011;170:1069-74.
36. Rodríguez-Bujaldón A, Vázquez-Bayo C, Jiménez-Puya R, Galán-Gutiérrez M, Moreno-Giménez J, Rodríguez-García A, et al. LEOPARD syndrome: what are café noir spots? *Pediatr Dermatol.* 2008;25:444-8.